UEBER

ANGEBLICHE CHORDARESTE

IN DER

NASENSCHEIDEWAND DES RINDES.

(Aus dem anatomischen Laboratorium der kgl. Centralthierarzneischule in München.)

INAUGURAL-DISSERTATION

ZUR ERLANGUNG DER DOCTORWÜRDE

DER MEDICINISCHEN FACULTÄT

DER

LUDWIG-MAXIMILIANS-UNIVERSITÄT ZU MÜNCHEN

UNTER DEM PRÄSIDIUM DES

HERRN PROF. DR. BOLLINGER

VORGELEGT VON

RICHARD NEUNER,

ASSISTENZARZT AM STÄDTISCHEN KRANKENHAUSE R. D. I.

MIT 1 TAFEL.

LEIPZIG,

DRUCK VON J. B. HIRSCHFELD.

1886.

UEBER

ANGEBLICHE CHORDARESTE

IN DER

NASENSCHEIDEWAND DES RINDES.

(Aus dem anatomischen Laboratorium der kgl. Centralthierarzneischule in München.)

INAUGURAL-DISSERTATION

ZUR ERLANGUNG DER DOCTORWÜRDE

DER MEDICINISCHEN FACULTÄT

DER

LUDWIG-MAXIMILIANS-UNIVERSITÄT ZU MÜNCHEN

UNTER DEM PRÄSIDIUM DES

HERRN PROF. DR. BOLLINGER

VORGELEGT VON

RICHARD NEUNER,

ASSISTENZARZT AM STÄDTISCHEN KRANKENHAUSE R. D. I.

MIT 1 TAFEL.

LEIPZIG,

DRUCK VON J. B. HIRSCHFELD.

1886.

UEBER
ANGEBORENE CHORDARISTE
IM DARM
NASENSCHEIDEWAND DES RINDES.

(Aus dem anatomischen Laboratorium der kgl. Central-Thierarznei-schule in München.)

INAUGURAL-DISSERTATION
ZUR ERLANGUNG DER DOCTORWÜRDE
DER MEDICINISCHEN FACULTÄT
DER
LUDWIG-MAXIMILIANS-UNIVERSITÄT ZU MÜNCHEN
(AUCH DER GENEHMIGUNG DER-
Hoher Prom. Dr. DOLLINGER

VORGELEGT VON

RICHARD NEUNER,
PRIVATDOCENT AN DER THIERÄRZTLICHEN HOCHSCHULE M. D. L.

MIT 1 TAFEL.

LEIPZIG.
DRUCK VON J. B. HIRSCHFELD.
1894.

In seiner Arbeit: „Sur les spondylocentres epipituitaires du crâne.“ Brüssel 1884, macht Professor Dr. Paul Albrecht die frappante Mittheilung, dass er an einem normalen Schädel eines ausgewachsenen Rindes in der ganzen Ausdehnung der knorpeligen Nasenscheidewand die Chorda dorsalis gefunden habe, um welche im Ganzen sieben ossificirte Wirbelcentren metamerisch in caudo-cranialem Sinne aneinander gereiht waren. Diese Behauptung musste um so überraschender wirken, da sie mit den diesbezüglichen Forschungsergebnissen anderer Gelehrter in directem Widerspruche stand. Trotzdem hielt es aber Albrecht nicht für nothwendig, nur die Spur eines Beweises für seine Hypothese beizubringen. Kölliker hatte bekanntlich, gestützt auf Beobachtungen an Embryonen höherer Wirbelthiere, die Lehre vertreten, dass die Chorda dorsalis niemals bis zum vorderen Schädelende reiche, vielmehr am Ektoderm der Schädelbasis unmittelbar vor der Stelle, wo später die Mundöffnung sich bildet, und hinter dem Punkte, wo das Ektoderm die Hypophysisausstülpung bildet, endige. Er hatte demgemäss am Schädel einen chordalen und prächordalen Theil unterschieden. Diese Aufstellung war von Albrecht an der Hand seiner obenerwähnten Beobachtung als eine zweifelhafte hingestellt worden. Nach kurzer Zeit begegnen wir dann auch einer Antwort Kölliker's an

Albrecht[1]) in Sachen der Hypophysis und des sphenoethmoidalen Theiles des Schädels. Was den letzteren uns hier allein interessirenden Theil der Antwort betrifft, so ist in derselben eine Aufforderung enthalten, Albrecht möge das von ihm erwähnte Präparat einem competenten Embryologen zur Ansicht senden. Auf die Hypothese selbst ist Kölliker nicht weiter eingegangen, eine Antwort, welche seine Ansicht über den Albrecht'schen Fund klar ersehen lässt. In schärfster Weise wurde dann weiter, gelegentlich einer Besprechung anderer Theorien Albrecht's auch über diese angebliche Entdeckung der Chorda in der Nasenscheidewand des Rindes von Prof. Stöhr abgeurtheilt.[2]) Erst diese Angriffe veranlassten Albrecht, eine ausführliche Beschreibung des betreffenden Präparates und die Beweisführung für seine Ansicht zu geben[3]), da er nicht in der Lage war, den Schädel der Aufforderung Kölliker's gemäss einem Embryologen von Namen zu übersenden, weil Director Wehenkel die auch nur zeitweilige Entnahme des betreffenden Präparates aus der Sammlung der Thierarzneischule in Brüssel nicht gestattete. Aus der Beschreibung geht Folgendes hervor:

Es handelt sich um den Schädel eines älteren Rindes, da die Nähte weit in der Synostose vorgeschritten sind. Eine sonstige teratologische oder pathologische Veränderung besteht an dem Schädel nicht. Im knorpeligen Nasenseptum befindet sich ein eigenthümlicher, links wie rechts 1½ bis 2 Mm. hervorragender Strang, der an der deckenden Haut der Nase endet. Zwischen diesem Strange und der Lamina perpendicularis des Siebbeines fällt eine stranglose Strecke von 14 Mm. auf. Der genannte Strang selbst trägt sieben eigenthümliche rundliche oder längliche unter der Schleimhaut liegende Hervorragungen, drei grössere und vier kleinere von abgeplatteter oder mehr kugeliger Gestalt; erstere überragen den Strang, letztere liegen in demselben bis auf eine, die sich unter demselben befindet. In den zwischen den Ossificationen liegenden Lücken ist der Strang allein sichtbar. Bei durchfallendem Lichte setzt sich der Strang als undurchsichtiges Gebilde aufs Schärfste gegen die Umgebung ab. Aus der mikroskopischen Untersuchung, die an einer der Hervorragungen und an äusseren Theilen des Stranges vorgenommen wurde, geht hervor, dass erstere aus spongiösem, viele Knochenzellen enthaltendem Knochen, letztere aus longitudinal geordnetem fibrillären Bindegewebe bestehen. Weder im Strange noch zwischen diesem und der Schleimhaut befinden sich irgend welche Knorpelzellen.

---

1) Biologisches Centralblatt. Bd. V. Nr. 1. 1. März 1885. S. 11.
2) Fortschritte der Medicin. Bd. 3. Nr. 5. S. 143. 1. März 1885.
3) Biologisches Centralbl. Bd. V. Nr. 5 u. 6.

Nach der Beschreibung legt sich Albrecht die Frage vor, ob die betreffenden Gebilde nicht etwa Folgen pathologischer Processe sein könnten. Er weist zunächst jede Verwechselung mit dem pathologisch veränderten Jacobson'schen Organe oder dem Centrum venosum Schwab's von der Hand. Auch auf Osteome, Fibrome oder Erzeugnisse von Parasiten können die vorliegenden Bildungen nicht zurückgeführt werden. Verknöcherungen von intracartilaginösen Cysten, wie sie Leisering und Müller beim Pferde gefunden haben, seien ebenfalls auszuschliessen, da sie den Strang nicht erklären würden. Auf die Frage, die sich Albrecht selbst vorlegt: „Könnte man nicht an eine senile Verknöcherung der Nasenscheidewand denken, wie sie bei Wiederkäuern vorkommt? antwortet er „Nein". 1. Da die erste Ossification keine Fortsetzung der Lamina perpendicularis des Siebbeines ist und 2. weil es auffällig wäre, wenn die senile Verknöcherung des Nasenseptums durch charakteristische, spongiöse, metamere Ossificationscentren erfolgte, ferner würde 3. die Verknöcherung nicht den fibrillärbindegewebigen Strang erklären.

Da nun das genannte Gebilde nicht als pathologisch anzusehen ist, versucht Albrecht dessen morphologischen Werth auf vergleichend anatomischem Wege zu finden. Er holt nun weiter aus und erwähnt die Ansicht Gegenbaur's, dass die Chorda bis zum Dorsum ephippii reiche, dass der chordale Schädel aus Wirbeln concrescirt zu denken sei und dass der prächordale Schädel durch Auswachsen des vertebralen in Anpassung an Sinnesorgane hervorgegangen sei. Dann geht Albrecht auf Kölliker's Ansicht über und citirt einen Abschnitt aus dessen „Entwicklungsgeschichte des Menschen und der höheren Thiere", worin Kölliker es als nicht gerathen bezeichnet, die beiden Schädelabschnitte durch eine so tiefe Kluft zu trennen, vielmehr für erlaubt hält, das Sphenoidale anterius, die Lamina perpendicularis des Siebbeines und das Septum narium als das vordere Ende der Wirbelkörpersäule des Schädels anzusehen und die Alae orbitales, die Labyrinthe des Siebbeines, die Nasenflügelknorpel den Alae temporales und Occipitalia lateralia anzureihen. Albrecht fährt nun weiter fort: „Wenn die erst aufgezählten Gebilde das vordere Ende der Wirbelsäule sind, sind sie Wirbelcentrencomplexe." Den Beweis findet er einmal in den fünf Ossificationscentren jederseits, aus denen die Lamina perpendicularis und Crista galli metamer entstehen, und die Rambaud und

Renault im knorpeligen Craniostyl eines ungefähr einjährigen Kindes gefunden haben, und dann in den metameren Ossificationen, die er in der Cartilago quadrangularis des Rindes gefunden hat. „Werden wir nicht erschüttert sein angesichts der Uebereinstimmung beider Figuren", fragt Albrecht. „Und der Strang zwischen den Ossificationen kann ja nichts Anderes sein als die Chorda dorsalis, die sich durch einen Zufall erhalten und zu einem fibrillären Strange ausgebildet hat." Zum Schlusse sucht Albrecht noch an der Abbildung eines Embryo aus Kölliker's Leitfaden die Uebereinstimmung mit seiner Ansicht zu zeigen. In einer Nachschrift kommt er nochmals auf die längst bekannten intracartilaginösen Cysten in der Nasenscheidewand des Pferdes zurück, über die er nähere Erkundigungen eingezogen hatte. Auf Grund dieser seien die Cysten, weil im Septum in caudo-cranialer Richtung verlaufend, wahrscheinlich ebenfalls als Reste der Chorda dorsalis zu deuten. Noch merkwürdiger aber erscheint, dass Albrecht nach der Beschreibung seiner Entdeckung und deren Vertheidigung erst durch Zufall erfährt, dass an der Stelle seiner Chorda eine längst bekannte strangartige Verdickung am Septum narium des Rindes sich befindet, welche Franck als Nasenkamm bezeichnet hat. Albrecht leugnet aber die Identität seines Stranges mit dem Franck'schen Nasenkamme aus weiter unten folgenden Gründen. Auf diese emphatische und mit Frage und Antwort reich gewürzte Vertheidigung replicirt Kölliker[1]) kurz und bündig, dass jedem Embryologen und Anatomen aus Albrecht's Publication hervorgehe, dass der besprochene Strang kein einziges Attribut der Chorda besitze, dass die unregelmässigen Ossificationen im Septum narium keine Vergleichung mit Wirbeln zuliessen und dass an Schnitten von Rindsembryonen die Chorda ebenso an der Sella turcica ende, wie bei den anderen Säugern.

Bei diesem gegenwärtigen Stande der Frage dürfte eine an der Hand einschlägiger Objecte gegebene kritische Untersuchung der von Albrecht geschilderten Verhältnisse nicht ohne Interesse sein, um so mehr, als sich, wenn man Albrecht's Beweisführung für unzureichend hält, die Nothwendigkeit einer Erklärung des von ihm Gesehenen ergibt. Ich glaube an der Hand

1) „Herr Paul Albrecht zum letzten Male." Aus den Sitzungsberichten der Würzburger Phys. med. Gesellschaft. 1885.

mehrerer Präparate, die mir durch die Güte des Herrn Professor Bonnet aus der Sammlung der Münchener Centralthierarzneischule zur Verfügung gestellt wurden, und an verschiedenen Schnittserien durch embryonale Köpfe von Wiederkäuern diese Frage befriedigend beantworten zu können.

Was zunächst das vordere Chordaende betrifft, wurden mehrere Embryonen einer Untersuchung unterworfen, deren Ergebnisse folgende sind:

1. An einer Schnittserie durch einen 2 Cm. langen Schafsembryo endet die Chorda in der allgemein bekannten, auch von Kölliker vertretenen Weise, zugespitzt in der Gegend des Dorsums der Sella turcica. Es deckt sich das in diesen Schnitten gefundene Verhalten in allen Hauptpunkten mit der von Kölliker gegebenen Abbildung des vorderen Chordaendes im Schädel eines Schweinsembryo.[1])

2. Auch bei jüngeren Embryonen anderer Säuger, so bei einem Kaninchen von 18 und bei einem Schafe von 24 Tagen, gestalten sich die Verhältnisse im Wesentlichen ebenso, wie sie gegenwärtig von allen Forschern anerkannt werden.

3. An einer Serie von Frontalschnitten durch einen 3 Cm. langen Kopf eines Rindsembryo ist die Chorda nur bis zum zweiten Keilbeinkörper zu verfolgen.

4. Von einer Sagittalserie durch einen 5 Cm. langen Schädel eines Kalbsembryo, welcher die Ossificationspunkte im Basilartheile des Occiput und den beiden Keilbeinkörpern aufs Schönste zeigt, treffen drei Schnitte die noch in ihrer ganzen Ausdehnung knorpelige Nasenscheidewand. In derselben befindet sich auch nicht die Spur einer nur entfernt an eine Chorda erinnernden Bildung.

Es fand sich also in keinem Objecte in der Nasenscheidewand die Spur einer chordaähnlichen Bildung vor, ein Resultat, wie es nach den Angaben der Autoren nicht anders zu erwarten war. Es ist mir wenigstens nicht bekannt geworden, dass die Chorda bei Embryonen weiter als bis zur Sella turcica hat verfolgt werden können.

Statt einer Chorda finden wir aber ein **strangförmiges Gebilde** in der Nasenscheidewand des Rindes, wenn auch etwas variabel in seiner Grösse und Entwicklung, so doch constant sowohl bei Embryonen als auch jüngeren und älteren Thieren vor.

1) Kölliker, Grundriss der Entwicklungsgeschichte des Menschen und der höheren Thiere. 2. Aufl. Fig. 138. S. 205.

Dasselbe wurde von Franck[1]) mit der Bezeichnung „Nasenkamm“ belegt. Zur Zeit als Albrecht seine Entdeckung der Chorda im Septum narium gemacht zu haben glaubte, scheint ihm, wie ich oben betonte, dieses Gebilde nicht bekannt gewesen zu sein, er müsste doch sonst seiner Erwähnung gethan haben. Und wenn Herr Albrecht in einer Nachschrift behauptet, der Strang an seinem Präparate sei nicht der Nasenkamm aus dem Grunde, weil dieser Kamm bereits an der Lamina perpendicularis des Siebbeines beginnt, während der Strang an dem von ihm beschriebenen Präparate erst 14 Mm. vor demselben beginnt, so sage ich Herrn Albrecht darauf, dass sein Strang eben gerade wegen dieses Verhaltens der Nasenkamm sei, und dass Albrecht seinen Irrthum erkannt haben müsste, wenn er nur einigermaassen die anatomischen Verhältnisse, wie sie an Rindsschädeln zu sehen sind, hätte berücksichtigen wollen, da sie eine sehr wechselnde Entwicklung des Nasenkammes, namentlich bezüglich der Länge desselben ergeben. Derselbe kann mitunter, wie an einem der weiter unten geschilderten Präparate zu ersehen ist, die Spitze der Lamina perpendicularis erreichen, während er an anderen früher endet.

Dass der Nasenkamm dem Albrecht'schen Strange entspricht und dass jener mit einem Ueberreste der Chorda dorsalis nichts zu thun hat, das beweist die Untersuchung weniger Präparate. Leider konnte dieselbe auf eine grössere Anzahl von Rindsschädeln deswegen nicht ausgedehnt werden, da bei der hiesigen Gewohnheit, die Thiere bei der Schlachtung zu schlagen, die Gebilde der Nasenhöhle meist mit verletzt werden, unverletzte Schädel aber nur ausnahmsweise oder von Schächtern und immer nur um relativ hohe Preise zu haben sind.

Wenn wir die unter 3 bezeichneten Querschnitte durch den Kopf eines Rindsembryo betrachten, ergibt sich schon deutlich die Existenz des in Gestalt eines Schleimhautwulstes vorhandenen Nasenkammes, der sich rechts und links vom knorpeligen Septum, ohne im Geringsten mit dem Knorpel in engere Beziehung zu treten, hinzieht und vom 15. bis 75. Schnitte, von der Spitze des Septums an nach rückwärts gezählt, zu verfolgen ist. Bei seinem ersten Auftreten (15. Schnitt) erscheint er als wulstige Anschwellung der Schleimhaut in der dorsalen[2]) Region der Nasenscheidewand. Während diese Verdickung mit jedem weiteren Schnitte

1) Handbuch der Anatomie der Hausthiere. S. 593. 2. Aufl.
2) Den Kopf des Thieres wagerecht gestellt gedacht.

nach abwärts rückt, verschmälert sich dorsal von ihm die Schleimhaut wieder, so dass wir am 24. Schnitte angelangt eine halbkugelige Hervorwölbung nach links wie nach rechts erhalten, die die Nasenscheidewand in eine obere und untere Hälfte abtheilt. Dieser Wulst ist etwa in der Mitte seines Verlaufes am mächtigsten und wird cranialwärts immer niederiger und schmäler, um sich auf dem 75. Schnitte vollständig zu verlieren, ehe er die Gegend der Lamina perpendicularis des Siebbeines erreicht. In seinem ganzen Verlaufe hält sich der Kamm in dieser Serie an dem Verlauf des mittleren Nasenganges, gerade als ob eine Wucherung der Nasenschleimhaut den durch den mittleren Nasengang gegebenen Raum zur streifenförmigen Verdickung benutzt hätte.

Auch an dem halbirten Schädel eines 4 bis 5 Wochen alten allgäuer Stierkalbes ist der Nasenkamm beiderseits als eine an der Knorpeldecke der Nasenhöhle neben den Flügelknorpeln entspringende, zuerst dorso-ventral eingebogene, dann wieder dorsal sich aufbiegende 2 Mm. breite und 1 Mm. hohe Bildung deutlich sichtbar, die von der nasalen Ursprungsstelle 5,6 Cm. nach hinten sich erstreckt. Von dem cranialwärts gelegenen Ende bis zum vorderen Ossificationspunkte des Siebbeines ist aber ein 6,7 Cm. langes Stück knorpeliger Nasenscheidewand vorhanden, die dieser Bildung gänzlich entbehrt.

Auch an in Spiritus conservirten Septen erwachsener Rinder fand sich der Nasenkamm stets als eine in maximo 3 Mm. hohe und 4 Mm. breite mit abgerundeter Kante in die Nasenhöhle jeder Seite vorragende Leiste von wechselnder Länge. Der Nasenkamm findet sich an jedem Rinderschädel ohne Unterschied des Geschlechtes, der Raçe und des Alters, ganz alte Schädel ausgenommen, bei denen eine senile Verknöcherung, wie ich später zeigen werde, sein Verschwinden bedingt. Die Entwicklung und Länge seines Verlaufes unterliegen vielfachen individuellen Schwankungen (Fig. 3k).

Um nun Aufschlüsse über das feinere Verhalten des bislang nicht näher untersuchten Kammes zu den benachbarten Bildungen und die ihn aufbauenden Gewebe zu erhalten, wurde dieses Gebilde bei einem jungen und bei einem älteren Thiere in Frontalschnitte zerlegt. Bei beiden war der Knorpel der Nasenscheidewand reichlich mit vom Perichondrium abzweigenden Gefässen durchsetzt. Der Kamm des jüngeren etwa 4 Jahre alten Thieres

reichte nur durch das vordere Dritttheil (den Kopf horizontal gestellt gedacht) der knorpeligen Nasenscheidewand. Die mikroskopische Untersuchung zeigt den Kamm jeder Seite als eine Schleimhautverdickung und als vollständig selbständiges, nirgends mit dem knorpeligen Septum zusammenhängendes Gebilde, denn zwischen beiden ist der Nasenscheidewandknorpel zu sehen, der weder für sich noch mit seinem Perichondrium eine Verbindung mit dem Kamme eingeht (Fig. 1, s. Taf.). Die äussere Bedeckung jeder Seite des Septums wird von der Schleimhaut gebildet, die ausser einer stärkeren Entwicklung und Vermehrung ihrer Drüsen im Bereiche der Verdickung keine anderen Verhältnisse zeigt, wie die den übrigen Knorpel bedeckende. Der Kamm wird also in der Hauptsache lediglich durch Vermehrung des submucösen Bindegewebes hervorgebracht, das in den ersten und letzten Schnitten keine besondere Anordnung erkennen lässt, während es in den mittleren sich zu einem auf dem Querschnitte rundlichen Strange zusammenschliesst.

Die von dem älteren Thiere, bei dem der Kamm eine stärkere Entwicklung schon makroskopisch zeigte, herrührenden Präparate geben einen von diesem etwas abweichenden Befund. Sowohl der Nasenscheidewandknorpel und sein Perichondrium als auch die Schleimhaut verhalten sich ebenso wie bei dem vorher geschilderten Präparate. Auch finden wir noch in den ersten (nasalen) Schnitten den Wulst aus lockerem Bindegewebe bestehend. Statt des fibrillären Stranges tritt aber hier der längsovale Querschnitt durch einen reichlich mit Zellen und mit einem eigenen Perichondrium versehenen hyalinen Knorpel auf. An den folgenden Schnitten bemerken wir, dass der Knorpel in seiner Längsaxe sich vergrössert und an seiner lateralen Seite eine Delle bekommt, in der der Querschnitt eines Blutgefässes zu sehen ist (Fig. 2, s. Taf.). Diese Delle vertieft sich beiderseits nach rückwärts, so dass eine Rinne entsteht, die das genannte Gefäss enthält. Dadurch, dass die Rinne immer tiefer wird, wird der Knorpel schliesslich in zwei nur durch eine Spange des Perichondriums zusammengehaltene Stücke gespalten. Gegen das craniale Ende des Stranges verliert sich zuerst der Querschnitt des oberen Knorpelstreifens, indem er immer kleiner wird, und auf eben solche Weise der des unteren Knorpelstabes. In seinem ganzen Verlaufe tritt dieser dem Kamme eingelagerte Knorpelstab weder mit der knorpeligen Nasenscheide-

wand noch mit dem sie umkleidenden Perichondrium in irgend welchen Zusammenhang. In der ganzen Ausdehnung bleibt links wie rechts lockeres Bindegewebe das einzige Bindemittel, was beide zusammenhält und eine Isolirung des Kammes durch Präparation mit dem Messer spielend erlaubt.

Der Knorpelstrang wurde auch noch in dem Kamme eines anderen 4jährigen Thieres gefunden. Der Nasenkamm zeigte sich hier sehr stark entwickelt. Er beginnt nasal als fächerförmige Bindegewebsverdichtung der Propria so innig mit dem Perichondrium des Septums verbunden, dass er nur in äusserst geringem Grade auf dem Scheidewandknorpel verschiebbar ist. Im weiteren Verlaufe wird der Zusammenhang mit der Unterlage weniger straff und es tritt ein rundlicher, 1 Mm. dicker Knorpelstrang auf, der sich sowohl an seinem Anfange, an seinem Ende, als auch in seinem Verlaufe als selbständige, in der Mucosa gelegene Bildung erweist. Auch an diesem Präparate war der Scheidewandknorpel der Nase in der Gegend des Kammes von zahlreichen, aus dem Perichondrium stammenden Blutgefässen durchzogen.

Da der Scheidewandknorpel mit dem Kamme nichts zu thun hat, letzterer vielmehr nur eine in der Schleimhaut gelegene Bildung ist und aus einem linken und rechten knorpelhaltigen Bindegewebsstrang besteht, hätten wir bei einem Anschluss an Albrecht's Deutung einen linken und rechten in der Schleimhaut gelegenen Chordarest, der sich noch obendrein in cranialer Richtung in zwei Knorpelspangen jederseits spalten würde. Die Deutung des Nasenkammes als Chordarest darf aber demnach wohl um so bestimmter als eine irrige bezeichnet werden, als ja der ganze Kamm zu keiner Zeit seiner Existenz mit der Chorda in der geringsten anatomischen Beziehung steht.

Was sind nun aber die „metameren" Ossificationen in Albrecht's Präparate? Hierauf ergibt sich die Antwort aus der Untersuchung von Präparaten, an welchen sich die von Albrecht geschilderte „metamere" Ossification in schönster Weise erkennen lässt.

Das eine derselben der Angesichtstheil des Schädels einer mindestens 14 Jahre alten Kuh (Fig. 3, s. Taf.) wurde vor etwa 10 Jahren nach vorheriger Injection präparirt, um die Schwellnetze der Nasenscheidewand beim Rinde demonstriren zu können. Es scheint, als ob die Knochenmassen in der knorpeligen Nasenscheidewand damals als nichts Besonderes angesehen wurden, da derselben weiter weder in einem Jahresberichte noch anderweitig irgend eine Erwähnung ge-

schah. Es handelt sich in diesem, wie in dem Albrecht'schen Falle, um den Schädel eines vollständig ausgewachsenen alten Rindes. Der vom Foramen opticum nach rückwärts gelegene Theil des Schädels ist durch einen Frontalschnitt fortgenommen. Ebenso sind die seitlichen Knochenpartien des Gesichtes durch Sagittalschnitte entfernt, die von den Nasenbeinen nur ein nach jeder Seite $1\frac{1}{2}$ Cm. betragendes, nunmehr nur von der Scheidewand getragenes Knochenstück übrig lassen. Zwei Horizontalschnitte laufen in mit dem knöchernen Gaumen parallelen Ebenen, $1\frac{1}{2}$ bis $2\frac{1}{2}$ Cm. über demselben durch die beiden Oberkieferbeine. Dadurch ist die Nasenscheidewand in ihrer ganzen Ausdehnung, sowohl von links als rechts, leicht zu überschauen. Die Pflugschar dagegen wird beiderseits von zwei wulstigen, dunkelblauen Körpern, welche die Schwellnetze des Centrum venosum repräsentiren, gänzlich bedeckt. Die Nasenscheidewand zeigt sich als eine bräunliche glänzende, $2\frac{1}{2}$ Mm. dicke, durchscheinende glatte Platte, die aus getrocknetem Knorpel und Schleimhaut besteht. In derselben eingeschlossen sind flache, aus Knochenmasse bestehende Gebilde, hinter denen die abgerundete Spitze der Lamina perpendicularis des Siebbeines noch erhalten ist. Die letztere hat einen längs verlaufenden, von der Präparation herrührenden Sprung. Denken wir uns von der Spitze, die $1\frac{1}{2}$ Cm. unter dem knöchernen Dache der Nasenhöhle liegt, eine zu diesem parallel nach vorn gezogene Linie, so entspricht die Linie ungefähr der Längsaxe von fünf knöchernen Einlagerungen (Fig. 3 O, s. Taf.).

Die erste (von hinten gezählt) dieser Ossificationen liegt 1,7 Cm. von der Spitze der Lamina perpendicularis entfernt, hat eine elliptische Form und erhebt sich nur wenig über das Niveau des Knorpels. Ihr Längsdurchmesser beträgt 2,3 Cm., ihr Breitendurchmesser 1,5 Cm. Sie ist deutlich durch Confluenz ursprünglich getrennter Ossificationspunkte entstanden, wie ihr gekerbter Rand und ihre etwas höckerige Oberfläche beweist. Zwischen ihr und der nächsten befindet sich ein kleines hirsekorngrosses Knöchelchen. 10 Mm. von demselben entfernt zeigt sich wieder ein Knochen, der unregelmässig gestaltet und auf allen Seiten kleine Höckerchen besitzt und dessen Länge 14 Mm., dessen grösste Breite 9 Mm. beträgt. Auf diesen folgt in einer Entfernung von 2 Mm. ein ebenso beschaffener Körper von gleicher Breite, aber grösserer Länge (19 Mm.). Den Schluss bildet als vorderster, 8 Mm. vom vorigen, ein hirsekorngrosser Knochen. Zu dieser Knochenreihe tritt nun der Nasenkamm scheinbar in innige Beziehung als eine erhabene Leiste, die 3 Cm. vor dem vorderen Ende der Nasenbeine aus der knorpeligen Nasenhöhlendecke entspringt, zuerst in der Scheidewand nach abwärts zieht, dann nach hinten abbiegt und von da ab in der oben gedachten

Linie verläuft. Der Ursprung desselben im Nasenrücken an den Flügelknorpeln ist verbreitert und verflacht. Die Ossificationen sind an ihm scheinbar wie Perlen auf einer Schnur angereiht, indem der Strang zwischen ihnen und auf ihrer lateralen Fläche, wenn auch verdünnt, deutlich sichtbar ist. Cranial von dem ersten Knochen ist nichts mehr zu erkennen, doch erscheint zwischen demselben und der Lamina perpendicularis des Siebbeines eine 1 Cm. breite äusserst wenig erhabene und bei durchfallendem Lichte dunklere Partie, die als Endausbreitung des in diesem Falle extrem langen Kammes angesehen werden muss. Ausser den Knochen, die im Verlaufe des Nasenkammes liegen, zeigt das vorliegende Präparat aber noch andere Ossificationen unter demselben wie die vorhergehenden in einer Reihe geordnet (Fig 3 O_2, s. Taf.). Diese Knochenherde, sechs an der Zahl, sind ungefähr je zwanzigpfennigstückgross, haben eine höckerige Oberfläche und liegen theilweise 1—2 Mm. von einander entfernt oder confluiren. Der erste liegt an der Stelle, da wo der ventrale Rand der Lamina perpendicularis mit der Pflugschar im spitzen Winkel zusammentrifft. Entlang und nahe dem freien Rande der letzteren, aber in keinem Zusammenhang mit demselben, reihen sich die übrigen fünf confluirend an.

Dass diese Ossificationen keine pathologischen Veränderungen des Jacobson'schen Organes oder des Centrum venosum Schwabii sein können, darüber sind wir mit Albrecht einig. Auch die Annahme von verknöcherten intracartilaginösen Cysten, wie sie Müller und Leisering beim Pferde gesehen haben, von Geschwülsten und von parasitären Erzeugnissen kann ohne Bedenken ausgeschlossen werden. Dagegen liegen zweifellos senile Verknöcherungen vor, deren Vorkommen in der Nasenscheidewand des Rindes nichts Seltenes ist. Auch Franck erwähnt diese Thatsache[1]): „Beim Rinde verknöchert im höheren Alter der Nasenknorpel weit nach abwärts und auch an seinen unteren Enden." Sind die Gründe Albrecht's stichhaltig, womit er diesen bei älteren Thieren sehr häufigen Process ausschliesst? Den Grund, dass senile Ossification den Strang nicht erklären würde, wird Albrecht nicht aufrecht halten können, nachdem der Strang als ein normales und constantes Gebilde erkannt werden konnte. Und die zwei anderen Gründe, dass die Verknöcherung in keinem Zusammenhange mit anderen Knochen und

1) Franck, Anatomie der Hausthiere. S. 598. 2. Aufl.

in „metamerer Weise“ aufgetreten ist, kann doch für Jemanden nicht beweisfähig sein, der weiss, dass inselförmige Knochenbildungen im Alter nicht nur solitär, sondern auch multipel in den verschiedensten Knorpeln und Sehnen auftreten können. An den Verlauf des Stranges sind aber diese Verknöcherungen, wie die Schilderung des vorliegenden Präparates ergibt, gar nicht ausschliesslich gebunden, da ja ebensolche unter demselben am unteren Rande des knorpeligen Septums zu finden sind. Von einer „metameren“ Anordnung kann also gar keine Rede sein. Es wird sich auch ausserdem weiter ergeben, dass der Strang über die in seinem Verlaufe liegenden Ossificationen oberflächlich wegzieht, sie aber nicht durchsetzt. Wir können diese in der Nasenscheidewand alter Rinder im Bereiche des Kammes und in der Nähe des Gaumenrandes auftretenden Ossificationen auch darum nur für einen senilen Process halten, weil sich bei jüngeren Thieren niemals etwas Aehnliches beobachten lässt, und werden in dieser Auffassung weiter bekräftigt durch die Untersuchung von zwei anderen Präparaten.

a) Das Präparat, die Nasenhöhlen und deren Wände darstellend, entstammt ebenfalls einem ausgewachsenen Rinderschädel, von dem durch einen Frontalschnitt vor dem PM_3 (Zählung in oraler Richtung) die vorderen und durch einen ebensolchen in der Gegend des 2. Molarzahnes die hinteren Theile entfernt sind. Auf der rechten Seite ist durch zwei Sagittalschnitte der obere Theil des Oberkiefers sammt den Nasenmuscheln entfernt, um den Ueberblick über die Nasenscheidewand zu ermöglichen (Figur 4, s. Tafel). Der Knorpel der letzteren zeigt im Verlaufe des Nasenkammes eine $8\,3/4$ Cm. lange, 1 bis $2\,1/2$ Cm. breite und 5 Mm. dicke, totale Verknöcherung (Figur 4 O_1), die am dorsalen und ventralen Rande vielfache Einkerbungen zeigt als Zeichen dafür, dass sie aus Confluenz von mehreren rundlichen Ossificationskernen hervorgegangen ist. Der Nasenkamm selbst ist nur mehr schwach angedeutet auf der Verknöcherung zu sehen, deren Entstehung aus einzelnen Ossificationspunkten das vorher geschilderte Präparat aufs Schlagendste bewies. Am ventralen Rande des Scheidewandknorpels, da wo er sich an den Vomer ansetzt, sehen wir ihn abermals durchzogen von vielen unregelmässigen Knöchelchen, die in gebogener Linie longitudinal aneinandergereiht hinziehen (Figur 4 O_2). Wenn wir an der cranialen Schnittfläche des Präparates den Querschnitt des Septumnarium (Figur 5, s. Tafel) betrachten, sehen wir eine weitere rundliche Ossification dicht unter der am ventralen Rande des Knorpels hinlaufenden Knochenreihe zwischen den Flügeln des Vomer eingelagert. Diese Reihe erscheint demnach als das Product eines discontinuirlichen, in inselförmigen Vorschüben in dorsaler Richtung vor sich gehenden Fortschreitens des Verknöcherungsprocesses von der eben genannten Os-

sification aus. Den oberen Theil der Scheidewand nimmt die dem Kamme entsprechende Ossification ein. Der Zwischenraum zwischen den Nasenbeinen und den einzelnen Ossificationen wird durch Knorpel ausgefüllt, der im Uebrigen eine Knocheninsel vollständig in sich schliesst und die zu unterst gelegene Knochenneubildung allerseits so umgibt, dass sie mit den Flügeln des Vomer in keinen directen Zusammenhang tritt. Wir haben es demnach mit einer rein enchondralen Knochenbildung zu thun. Ferner wird auf dem Querschnitte ersichtlich, dass das, was wir bisher seinem äusseren Aussehen und seiner Härte nach als Knochen angesehen haben, auch wirklicher Knochen ist; denn es bieten die Einlagerungen in den Knorpel denselben Bau dar, wie wir ihn an platten Knochen finden: Eine 1 bis 2 Mm. dicke Substantia corticalis umgibt eine feinzellige Marksubstanz (Fig. 5 O_1 und O_2).

b) Das andere Präparat, von einer circa 10 Jahre alten Kuh herrührend, ist ein vollständig macerirter Schädel, der sagittal 1 Cm. links von der Nasenscheidewand durchschnitten ist. Diese zeigt sich in eine bis fast an das vordere Ende der Nasenbeine reichende ebene Knochenplatte umgewandelt, die aber bei genauer Betrachtung die Grenze zwischen dem vorderen Rande der Lamina perpendicularis des Siebbeines, dem dorsalen Vomerrande und dem früher knorpeligen Septum noch deutlich erkennen lässt. Diese Knochenplatte erscheint aus Confluenz zweier Ossificationen, beziehungsweise zweier Reihen von Ossificationsherden hervorgegangen zu sein, was aus einer allerdings nur schwach angedeuteten, stark gezackten Linie hervorgeht, die der Länge nach die verknöcherte Nasenscheidewand durchzieht und die Unterscheidung eines dorsalen und eines ventralen Abschnittes ermöglicht. Der erstere entspricht der Reihe von Ossificationspunkten, die an vorher geschilderten Präparaten längs des Nasenkammes auftreten, an dessen Stelle sich die Verknöcherung verdickt erweist, der letztere derjenigen, die entlang dem Vomer zu finden ist. Auch der freie Rand der verknöcherten Nasenscheidewand deutet darauf hin, dass die totale Umwandlung in Knochen durch Confluenz einzelner Ossificationspunkte entstanden ist. Wir haben nämlich etwas unter der Mitte des nasalen Endes einen tiefen Einschnitt, von dem die oben erwähnte Linie ausgeht. Der unter dem Einschnitt gelegene Theil ragt um 3 Cm. gegen den oberen halbmondförmigen vor.

c) Im Grossen und Ganzen die gleichen Verhältnisse zeigt folgendes Präparat, das von einem ausgewachsenen Rinde herstammt und das die knöcherne und knorpelige Nasenscheidewand vollständig übersehen lässt. Das Septum cartilagineum ist bis an das vordere Ende der Nasenbeine durch Verknöcherung ersetzt. Die Grenzen gegen Lamina perpendicularis und Vomer sind deutlich erkennbar, dagegen ist die längs durch die Ossification laufende Linie nicht zu sehen. Der vordere Rand, der an den Knorpel angrenzt, zeigt an gleicher Stelle, wie beim vorigen Präparate, den Einschnitt. Während aber beim vorigen der Rand ziemlich glatt und scharf erschien, zeigt er bei diesem ein drusiges höckeriges Aussehen. Vor ihm sind in den Knorpel viele stecknadelkopfgrosse Ossificationen eingelagert,

ein Zeichen, das darauf hinweist, dass der Verknöcherungsprocess noch nicht beendet, sondern in multipeln Knocheninseln nach vorn im Fortschreiten begriffen war.

Der Befund an den drei zuletzt geschilderten Präparaten beweist, dass die Ossificationen der Nasenscheidewand von zwei verschiedenen Regionen her vor sich geht, deren eine den Ossificationen im Nasenkamme, die andere der entlang dem Vomer laufenden Reihe von Verknöcherungen entspricht. Das oben geschilderte Präparat (Fig. 3, s. Taf.) zeigt den Anfang des Processes. An ihm haben die Verknöcherungen bereits eine hohe Ausbildung erlangt, ohne jedoch schon zu confluiren. Die Präparate b und c lassen ein dem Ende des Processes nahestehendes Stadium erkennen. Zwischen beiden findet man an alten Rinderschädeln, wie eine Durchmusterung des in der Sammlung der hiesigen Thierarzneischule vorhandenen Materiales ergab, alle möglichen Uebergangsformen. Wir können also die „metamere" Knochenbildung Albrecht's in der Nasenscheidewand des alten Rindes für nichts Anderes ansehen als das Anfangsstadium einer senilen Ossification.

Die Frage eingehend zu erörtern, welche Umstände das Auftreten seniler Ossificationen gerade am Nasenkamme und am ventralen Rande des Septum cartilagineum verursachen, liegt ausser dem Rahmen dieser Arbeit. Ich gestatte mir nur darauf hinzuweisen, dass dies Verhalten möglicherweise durch die Blutgefässanordnung bedingt sein könnte. Wie wir gesehen haben, besitzt der Nasenkamm einen grösseren Reichthum an Gefässen wie die übrige Schleimhaut der Nasenscheidewand und von der Gegend des unteren Vomerrandes gilt das Gleiche. Ferner war an allen Präparaten, die ich frisch untersuchen konnte, der Knorpel des Septums mehr oder weniger vascularisirt.

Aber auch die intracartilaginösen Cysten, die im Nasenknorpel älterer Pferde häufig gefunden werden und für die Albrecht ohne eigene Untersuchung die einzig mögliche Erklärung, es seien Reste der Chorda dorsalis, aufstellt, haben mit chordalen Ueberbleibseln aus der Embryonalzeit nichts zu thun und sind in ihrem Wesen längst bekannt.

Ich verweise auf Bruckmüller[1]), der sich bei Aufführung von Geschwülsten der Nase folgendermaassen auslässt: „Auch an dem Knorpel der Nasenscheidewand, sowie auch an dem die

1) Lehrbuch der pathol. Anatomie der Hausthiere. S. 551. Wien 1869.

Nasenflügel bildenden Flügelknorpel findet man zuweilen eine eigenthümliche Bildung. Der Knorpel ist nämlich bedeutend verdickt, an der Oberfläche uneben und von zahlreichen, hanfkorn- bis erbsengrossen Knoten durchsetzt, welche theils aus verdickter Knorpelsubstanz, theils aus einer sehr weichen gallertigen Masse bestehen; dazwischen ist der Knorpel von äusserst zahlreichen rundlichen und ovalen Herden durchsetzt, in welchen eine sehr weiche, fast schleimartige Masse eingelagert ist. Das übrige Knorpelgewebe ist dadurch ausgezeichnet, dass in demselben die Knorpelräume stark erweitert und mit vielen Zellen und blasigen Räumen ohne Kern und Protoplasma ausgefüllt sind; besonders in der Umgebung der erweichten Herde sind diese Blasenräume im Knorpel sehr zahlreich. Die Herde selbst enthalten eine ganz weiche mucinhaltige Schleimmasse, einzelne grosse Zellen mit schleimig entartetem Inhalte und grosse blasige Gebilde. Zuweilen trifft man auch die Nasenscheidewand gespalten, so dass zwischen den beiden Blättern eine mitunter selbst 3 Zoll lange und bei 1 Zoll im Durchmesser fassende Höhlung entsteht, welche mit einer schleimig-zähen Flüssigkeit ausgefüllt ist. Möglicherweise entsteht diese Spaltung des Nasenscheidewandknorpels durch das Zusammenfliessen vieler der oben erwähnten Erweichungsherde."

Ebenso gibt Röll[1]) an, dass knotige Wucherungen auf dem Knorpel der Nasenscheidewand meist bei Pferden und zwar gewöhnlich nahe dem Naseneingang angetroffen werden. Nach Mittheilungen von Professor Dr. Bonnet, der diese Cysten in der Nasenscheidewand älterer Pferde ebenfalls aus eigener Anschauung kennt, erweisen sich diese intracartilaginösen Herde als myxomatöse senile Erweichung des Knorpels, die die bekannten Erscheinungen schleimiger Degeneration von hyalinem Knorpel bei mikroskopischer Untersuchung unverkennbar ergeben und die durchaus nicht immer in caudocranialer Richtung durch das Nasenseptum ziehen, sondern häufig auch unregelmässig auftreten.

Wenn wir kurz die Resultate vorliegender Arbeit wiederholen, ergeben sich folgende Sätze:

1. Der Strang, den Albrecht in der Nasenscheidewand eines alten Rinderschädels gefunden hat, ist nichts Anderes als

1) Lehrbuch der Pathologie und Therapie der Hausthiere. Bd. II. S. 118. 4. Aufl. 1876.

eine constante und normale Bildung, nämlich der in morphologischer Hinsicht noch völlig unklare Nasenkamm.

2. Dieser Kamm ist ein Schleimhautwulst, entweder durch einen bindegewebigen Strang oder durch eine Knorpelleiste gestützt. Derselbe unterliegt individuellen Schwankungen in Dicke und Längenentwicklung, steht aber mit der Chorda dorsalis zu gar keiner Zeit des intrauterinen oder extrauterinen Lebens in irgend welcher anatomischer Beziehung.

3. Die nach Albrecht „metameren" Ossificationen sitzen im knorpeligen Nasenseptum und sind Producte eines senilen Verknöcherungsprocesses, da sie sich nur bei alten Rindern finden. In ihrem ersten Auftreten können sie an den Verlauf des Kammes gebunden sein, treten aber auch in der Umgebung des oberen Vomerrandes vereinzelt oder in Gruppen auf und confluiren in vorgeschrittenem Grade der Ossification zu einer nach Intensität und Extensität schwankenden Verknöcherung, die oft fast die ganze knorpelige Nasenscheidewand zu einer Knochenplatte verwandeln kann. Es lassen sich alle Uebergangsformen vom ersten Auftreten bis zu dieser extrem ausgedehnten Verknöcherung auffinden.

4. Die Cysten in der Nasenscheidewand des Pferdes sind ebenfalls senile pathologische Processe, beruhend auf myxomatöser Erweichung des Knorpels, und kommen durchaus nicht immer in caudocranialer Reihe, sondern häufig auch in unregelmässiger Weise geordnet vor.

5. Das vordere Chordaende findet sich entsprechend der Angabe der Autoren in der geschilderten Weise in der Gegend des Türkensattels, vor welchem nicht die leiseste Spur einer chordaähnlichen Bildung gefunden werden konnte.

Zum Schlusse sei es mir gestattet meinem hochverehrten Lehrer, Herrn Prof. Dr. Bonnet, meinen innigsten Dank für die Anregung zu dieser Arbeit und für die liebenswürdige Unterstützung bei derselben auszudrücken.

TAFELERKLÄRUNG.

Figur 1. Septum cartilagineum nebst Schleimhaut und Nasenkamm von einem erwachsenen Rinde im Querschnitte. Verhältniss 2 : 1.

Figur 2. Nasenkamm von einem erwachsenen Rinde im Querschnitte. Verhältniss 15 : 1.

Figur 3. Knorpelige Nasenscheidewand nebst Ossificationen und injicirtem Schwellkörper von einer 14jährigen Kuh in Seitenansicht. Verhältniss 1 : 3.

Figur 4. Stück der knorpeligen Nasenscheidewand eines ausgewachsenen Rindes mit Ossificationen in Seitenansicht. Verhältniss 1 : 2.

Figur 5. Dasselbe Präparat im Querschnitte. Verhältniss 1 : 1.

CV = Centrum venosum Schwabii.
D = Drüsen der Schleimhaut.
E = Epithel.
G = Blutgefässe.
K = Nasenkamm.
Kn = Knorpel.
N = Nasalia.
N_1 = Nerv.
LP = Lamina perpendicularis des Siebbeines.
O_1 u. O_2 = Endochondrale Ossificationen.
S = Schleimhaut.
Sc = Septum cartilagineum.
SM = Sinus maxillaris.
V = Vomer.
Vnp = Vena nasalis posterior.

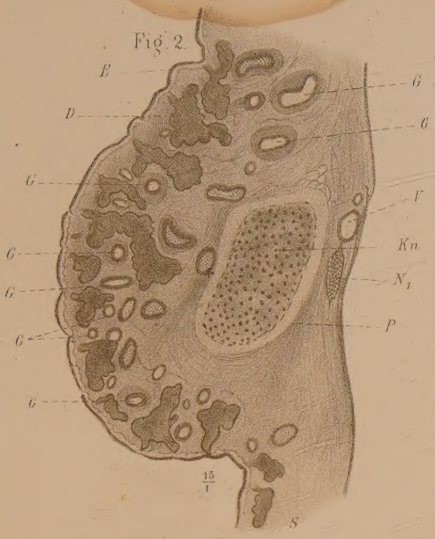

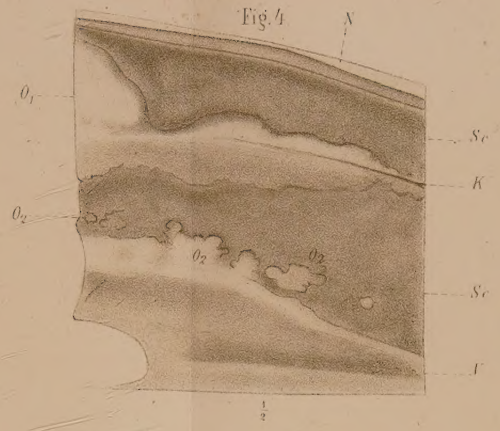

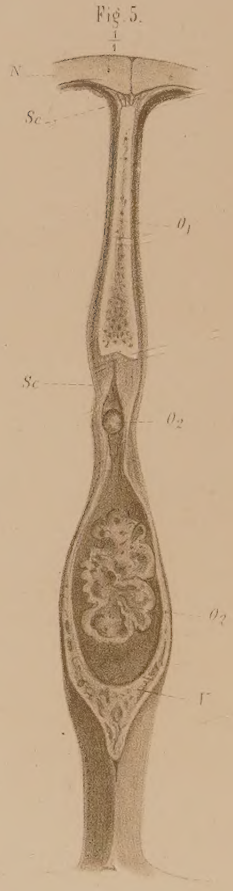

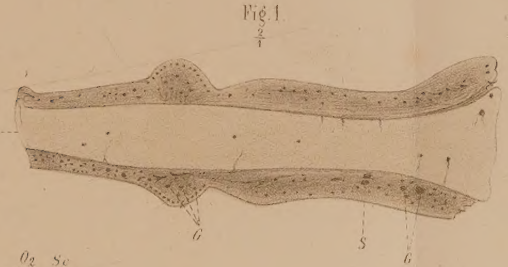

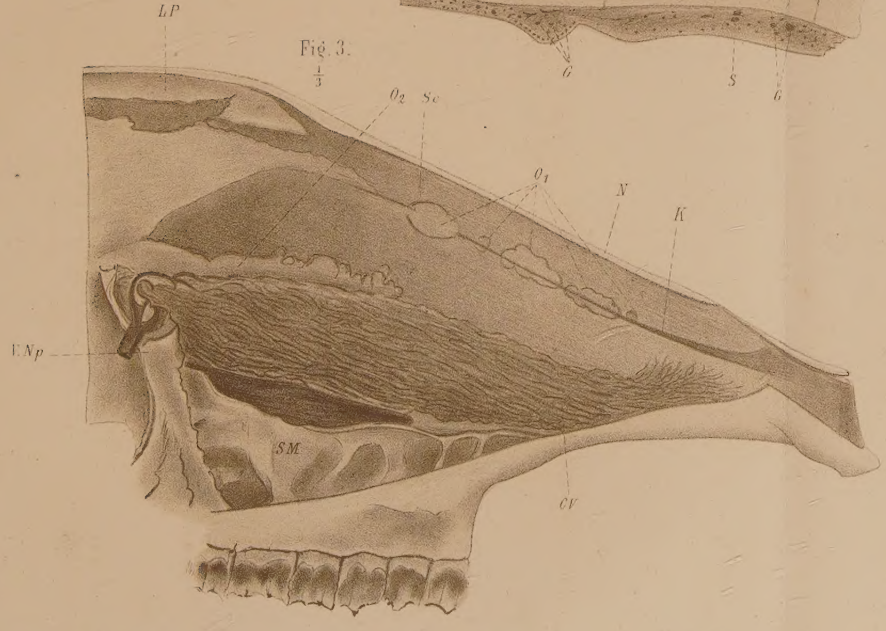

Neuner, Chordareste

Verlag von F. C. W. Vogel in Leipzig